

# Poranenie hlavy, vnútromozgový hematóm 3x4 cm, v ľavej záhlavno-spánkovej oblasti

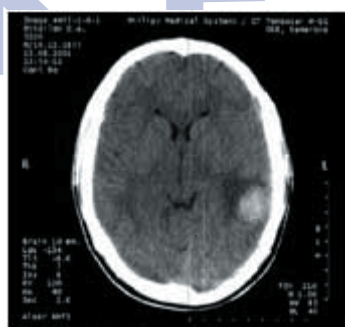Mladý pacient vo veku 24 rokov sa liečil na poranenie hlavy, vnútromozgový hematóm 3x4 cm v ľavej záhlavno-spánkovej oblasti v stredisku Skenar terapie v Anglicku.

Bol prijatý na kliniku po intenzívnej konzervatívnej ambulantnej starostlivosti. K okamihu príchodu do strediska SKENAR mal zlý subjektívny stav, bol malátny, denne mával adreno-vegetatívnu krízu, závraty, intoxikáciu s subfebrilnými teplotami (37-38°C), ľahkú hemiparézu vpravo. Už po tretej terapii zmizli príznaky malátnosti, hemiparéza, upravila sa teplota, kríza už bola menej výrazná. Pri desiatej terapii neboli žiadne klinické príznaky ochorenia. Pri kontrolnej magneticko-rezonančnej CT bolo zistené, že sa hematóm 4-násobne zmenšil. Pacient bol kontrolovaný v priebehu roka, žiadne komplikácie takého druhu ako záchvato-vý syndróm, arachnoiditída.

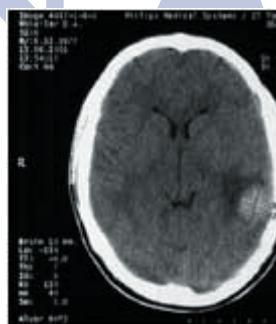
Oproti snímok z 6.09.01 bol zistený pozitívny vývoj vo forme cysty v mieste vyššie uvedeného vnútromozgového hematómu. Obrisy boli rovné, jasné. Rozmer 1,8x1,4x0,4 cm. Perifokálne boli zistené úseky gliózy mozgového tkaniva. Neboli nájdené spojenia cysty so subarachnoidálnym priestorom.

Neboli zistené iné zmeny vývoja.

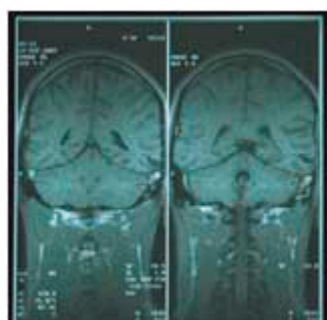
Záver: púrazová cysta záhlavno-spánkovej oblasti v ľavej mozgovej hemisfére.



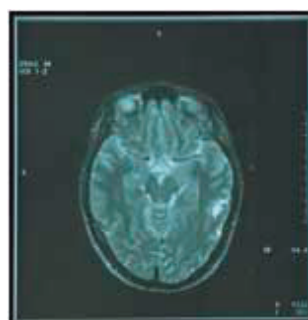
Tomogram



Tomogram



Tomogram



Tomogram