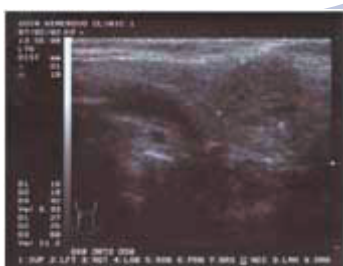


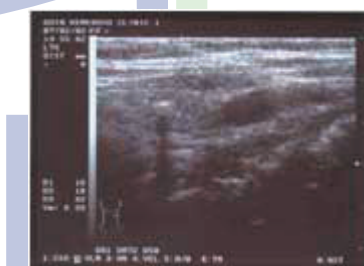
Hyperplázia štítnej žľazy, uzlový zob III. stupňa

71-ročná žena sa liečila v stredisku SKENAR v Rusku na hyperpláziu štítnej žľazy, uzlový zob III. stupňa.

Podľa ultrasonografického vyšetrenia štítnej žľazy je v pravej časti uzol 21x18 mm s ložiskami zvýšenej echogenity do 8 mm v priemere. V ľavej časti je zväpatený uzol 8 mm. Bola vykonaná kompletná terapia všetkých orgánov a systémov, po liečbe kontrolné ultrasonografické vyšetrenie štítnej žľazy — ľavá časť má normálne rozmery a nemá uzly. Pravá časť sa zmenšila objemovo 4-násobne, uzol s priemerom 19 mm, bez ložísk zvýšenej echogenity. Pred liečbou v našom stredisku pacientke bola navrhnutá operácia. S ohľadom na nové údaje pri bežnom vyšetrení u endokrinológa, už operácia nebola potrebná v súvislosti s tým, že ložisko zmizlo a bol zistený pozitívny vývoj.




Vyšetrenie SONO



Vyšetrenie SONO



Záver SONO z 7.02.2002



Vyšetrenie SONO z 12.03.2002



Lekárska správa SONO